

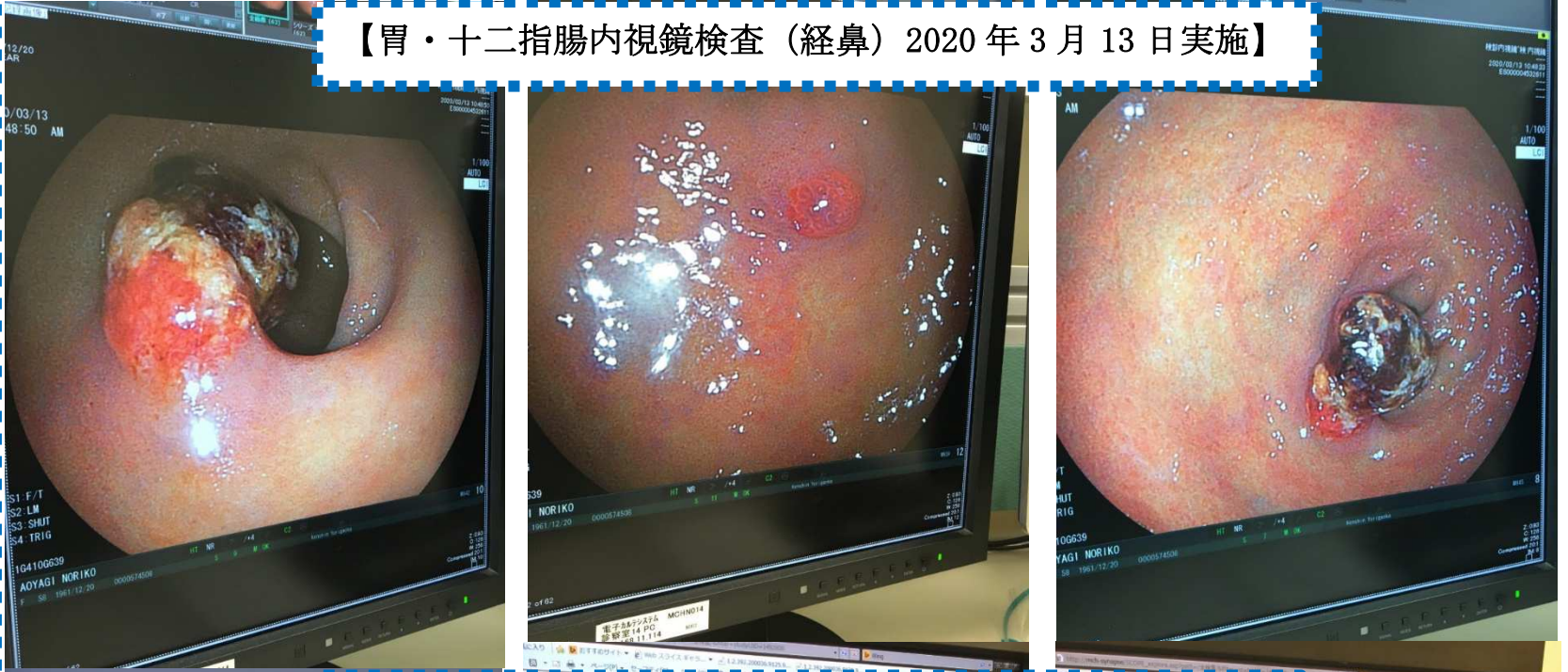
ポリープの変容
(胃の入り口の幽門)
《施術 30 回》

●お客様のコメント●
外科医の見立てでは、
ポリープが大きい (2.5
cm) のでピロリ菌の除
去で少し小さくしてか
ら切除した方が体の負
担が少ないとのことだ
でした。出血もしている
のが画像からもわか
り、血液検査では貧血
も出ていました。

それが4か月後には
「あれ？」と…

吉元先生の施術を、毎
月1回受け、胃カメラ
前に2回、検査後に1
回受けました。当時は、
腫れている感じで物凄
く痛かったのを覚えて
います。(58歳 女性)

【胃・十二指腸内視鏡検査 (経鼻) 2020年3月13日実施】



【胃・十二指腸内視鏡検査 (経鼻) 2020年7月6日実施】

